LIGA ACADÊMICA DE PEDIATRIA – UNISINOS

ABORDAGEM CLÍNICA E TERAPÊUTICA DA SÍNDROME NEFRÓTICA INFANTIL: RELATO DE CASO

Autores: Maria Cristina Demari[1] (mariacristinademari@hotmail.com); Marina Dall'Agnol Redel[1]; Ana Sofia Silveira Gonçalves[1] e Daniela Morales[1]

[1] Universidade do Vale do Rio dos Sinos - UNISINOS

Liga Acadêmica de Pediatria da Unisinos

INTRODUÇÃO

A síndrome nefrótica (SN) é uma glomerulopatia decorrente do aumento da permeabilidade dos glomérulos, sendo caracterizada por proteinúria maciça, hiperlipidemia, edema generalizado e hipoalbuminemia. Em pediatria, a principal causa é idiopática, com padrão histológico glomerular de lesões mínimas, afetando majoritariamente crianças entre 1-10 anos de idade. O tratamento baseia-se em corticoterapia, com prognóstico favorável.

DISCUSSÃO

A incidência estimada da SN em pediatria é de 2 a 7 novos casos por 100 mil em menores de 18 anos. Apesar de ser em grande parte idiopática nessa população, a SN tem como principal causa a doença de lesões mínimas. Essa glomerulopatia, que predomina na infância, é caracterizada pela ausência de hematúria e sinais de hipertensão, fatores observados no paciente, além de apresentar achado típico de hipercolesterolemia, o que corrobora com a hipótese. O paciente não apresentou sinais de infecção ou bacteremia, embora essas sejam causas preponderantes de mortalidade na SN, tanto pela perda de imunoglobulinas pela urina quanto pela disfunção de linfócitos T. A investigação com biópsia renal não é necessária para o início do tratamento e requer alguns critérios para ser realizada (elevação persistente de creatinina, hematúria macroscópica ou resistência a esteroides, fatores não observados no paciente). Como tratamento, foi prescrito Prednisolona via oral por 3-4 semanas.

RELATO DE CASO

Paciente de 2 anos iniciou quadro de edema periorbitário com progressão para edema em membros inferiores e aumento do volume abdominal. A mãe relata um único episódio de diarreia no período. Diurese sem alterações . Nega uso prévio de medicações. Foi internado 7 dias depois para investigação do quadro. Paciente previamente hígido. Ao exame físico, apresentava sinais vitais estáveis e edema palpebral bilateral de leve intensidade. Raio X de tórax normal. Sem ascite em US abdominal. Exames laboratoriais da internação revelaram creatinina de 0,3 mg/dL, ureia de 46 mg/dl, exame de urina com proteinúria (+++), albumina de 2,8 g/dL, sódio sérico de 128 mEq/ e LDL-c de 253 mg/dL. Urocultura negativa. Iniciado tratamento com diuréticos e prednisolona 2mg/kg.

CONCLUSÃO
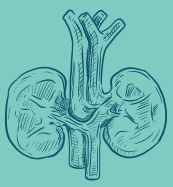
Se não tratada adequadamente, a SN pode levar à peritonite, sepse e pneumonia. O uso de corticosteroides orais é a terapia de primeira linha, com aproximadamente 85-90% dos pacientes atingindo remissão completa da proteinúria dentro de 4-6 semanas de tratamento.